

A revista *ImplantNews*, a partir deste número, começa a publicar artigos no formato “Nota Prévia”.
Veja na seção “Como enviar seus trabalhos” as Normas de Publicação para esta categoria.

Efeitos microscópicos da ação da câmara coletora do implante no tecido ósseo - mecanismo para favorecer a osseointegração: nota prévia

Microscopic effects of an implant collector chamber on bone tissue – a mechanism to favor osseointegration: a short communication

Bruno Aiello Barbosa**

Luiz Antonio Taveira**

Alberto Consolaro***

Carlos Eduardo Francischone****

RESUMO

O propósito desta pesquisa foi investigar uma possível solução para a eliminação da necrose óssea térmica, utilizando implantes funcionais que contém uma câmara coletora (P-I Brånemark Philosophy). Logo após a confecção dos alvéolos cirúrgicos utilizando brocas com poder de corte insuficiente (brocas usadas) e refrigeração inadequada, foram instalados implantes P-I Brånemark Philosophy com câmara coletora. Imediatamente após, os implantes eram removidos acionando o sistema reverso do motor. Após processamento laboratorial histológico dos tecidos, os resultados mostraram que a ação da câmara coletora remove a área de necrose óssea térmica, mostrando que a interface osso-implante acontecerá em excelentes condições biológicas, favorecendo a osseointegração. Entretanto, mais estudos são necessários para quantificar a qualidade da interface osso-implante após o período de tempo necessário para que ocorra a osseointegração.

Unitermos - Implantes dentários; Osseointegração; Osteotomia; Preparo do leito receptor; Necrose óssea.

ABSTRACT

The aim of this study was to investigate a possible solution for thermal bone necrosis using functional implants with a collector chamber (PI Brånemark Philosophy). Soon after alveolar site preparation with drills with insufficient cutting capacity and inadequate irrigation, P-I Brånemark Philosophy implants with a collector chamber were installed. At the same time, the implants were removed using the reverse torque model. After histological analysis, the results showed that thermal necrosis was not observed when the collector chamber was used, providing excellent biological conditions for bone-implant contact and osseointegration. However, further studies are necessary to measure the quality of bone-implant interface after the necessary period for osseointegration.

Key Words - Dental implants; Osseointegration; Osteotomy site preparation; Bone necrosis.

Introdução

O processo de osseointegração pode ser alterado pela necrose óssea térmica ao redor do leito cirúrgico confeccionado para instalar um implante¹⁻⁴. A necrose óssea térmica pode ocorrer devido à refrigeração inadequada e/ou perda da eficiência de corte das brocas utilizadas na preparação do alvéolo cirúrgico⁵⁻⁶. Dependendo do seu grau e extensão, a qualidade do processo de osseointegração que ocorre entre osso e o implante pode ser prejudicada ou até mesmo não ser consumada. Além disso, quando presente, o organismo deverá, em primeira instância, promover a sua remoção, para depois, iniciar o processo de aproximação celular à superfície do implante. Isto demanda tempo e pode efetivamente atrasar o processo de osseointegração.

Para Brånemark⁷, a câmara coletora presente no terço apical do implante (Figura 1) tem o seguinte mecanismo de ação: “captura as células ósseas vitais, gentilmente preparadas para o interior do implante, expondo tecido ósseo ótimo. Não traz prejuízos ao alvéolo cirúrgico preparado, uma vez que o tecido ósseo cortado e removido é transportado para o interior da câmara, causando mínima fricção, evitando possíveis microfaturas no tecido ósseo interfacial, estimulando a microcirculação e o fluxo canalicular”. Na verdade, a câmara coletora funciona como um apontador de lápis invertido, pois guarda no seu interior o produto final de sua ação sobre a parede do alvéolo cirúrgico.

O propósito desta pesquisa foi investigar uma possível solução para a eliminação da necrose óssea térmica, utilizando implantes funcionais que contém uma câmara coletora (P-I Brånemark Philosophy⁸).

*Cirurgião-dentista, mestre em Patologia Bucal - FOB-USP.

**Professor titular - Departamento de Patologia - FOB-USP.

***Professor titular - Departamento de Patologia - FOB-USP.

****Professor titular - Departamento de Dentística Restauradora - FOB-USP; Coordenador dos cursos de Mestrado e Doutorado em Implantologia - USC/SP.




Figura 1

Implante P-I Brånemark Philosophy (A), Com porção apical mostrando presença da câmara coletora (B).

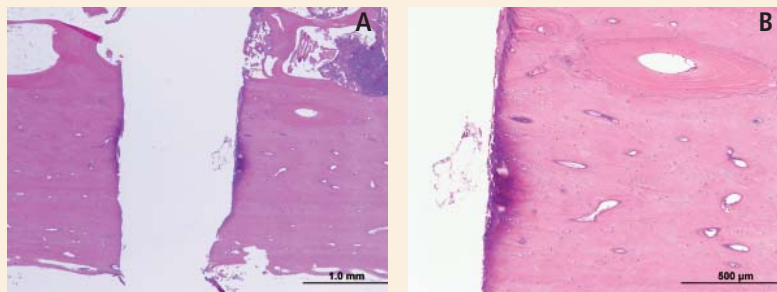


Figura 2

Fotomicrografia mostrando áreas de necrose óssea térmica caracterizadas como áreas basofílicas, faceando o alvéolo cirúrgico preparado com broca usada e refrigeração ineficiente (A) - HE - 20 vezes. Notar tecido ósseo apresentando osteoplastos vazios, células com núcleos picnóticos e raros osteócitos normais, localizados distantes das perfurações (B) - HE - 40 vezes.

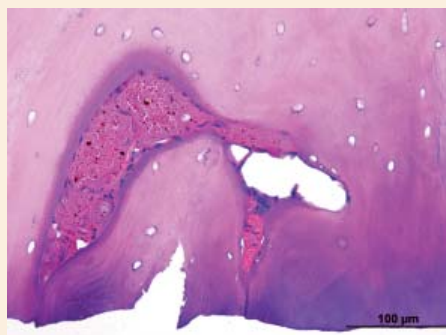


Figura 3

Fotomicrografia mostrando alteração vascular, onde as células endoteliais encontram-se distanciadas pela perda de líquido e proteínas após aquecimento friccional - HE - 40 vezes.

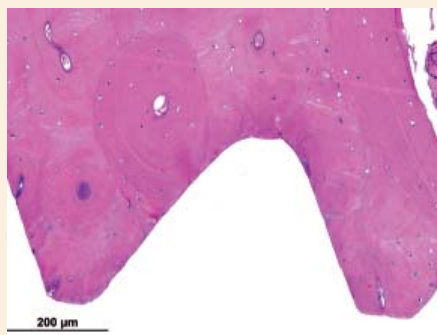

Figura 4

Microscopicamente notou-se a ausência da área de necrose óssea térmica, ou seja, de áreas basofílicas, decorrente da ação de limpeza e remoção realizada pela câmara coletora do implante. O tecido ósseo remanescente apresenta-se com predominância de osteócitos e matriz óssea com características de normalidade. Isto permitirá contato osso-implante em excelentes condições favorecendo a osseointegração (HE - 20 vezes).

Material e Métodos

Logo após a confecção dos alvéolos cirúrgicos utilizando brocas com poder de corte insuficiente (brocas usadas) e refrigeração inadequada, foram instalados implantes P-I Brånemark Philosophy com câmara coletora. Imediatamente após, os implantes eram removidos acionando o sistema reverso do motor. Após processamento laboratorial dos tecidos, os resultados mostraram que:

1. Os alvéolos cirúrgicos onde não foram instalados os implantes mostraram área de necrose óssea térmica (Figura 2a) e adjacente a esta, tecido ósseo contendo lacunas (osteoplastos) sem a presença de osteócitos, assim como osteócitos com núcleos picnóticos (Figura 2b). Os osteócitos normais eram eventuais. A agressão térmica promove uma estagnação da circulação sanguínea local (Figura 3), impedindo que o coágulo se forme e não ocorra a migração e diferenciação das células que produziram o osso neoformado, podendo atrasar, prejudicar ou até mesmo impedir o processo de osseointegração.

2. Analisando as paredes ósseas do alvéolo cirúrgico logo após a instalação e remoção do implante, nota-se ausência das áreas de necrose óssea térmica (Figura 4). Isto se deve pela ação mecânica da câmara coletora que, durante a inserção do implante, vai raspando o osso inviável e coletando-o para o seu interior. Este procedimento permite a exposição de tecido ósseo "virgem",

oferecendo contato direto com o implante. Na Figura 4 observa-se a predominância de osteócitos e matriz óssea com características de normalidade e, praticamente, a ausência de osteoplastos e osteócitos com núcleos picnóticos. Isto mostra que a interface osso-implante acontecerá em excelentes condições biológicas, favorecendo a osseointegração.

Ainda deve-se considerar a necessidade de mensurar quantitativamente a ação mecânica de remoção óssea promovida pela câmara coletora, a qualidade da interface osso-implante após período de tempo necessário para que ocorra a osseointegração, bem como as características do tecido ósseo subjacente.

Endereço para correspondência:

Carlos Eduardo Francischone

Faculdade de Odontologia de Bauru - FOB-USP

drfrancischone@yahoo.com.br

Referências bibliográficas

- Lundskog J. Heat and bone tissue. An experimental investigation of the thermal properties of bone tissue and threshold levels for thermal injury [Thesis]. Gotemburgo: University of Göteborg; 1972.
- Albrektsson T, Jacobsson M. Bone-metal interface in osseointegration. J Prosthet Dent. 1987;57:597-607.
- Ercoli C, Funenbusch PD, Lee H-J, Moss ME, Graser GN. The influence of drill wear on cutting efficiency and heat production during osteotomy preparation for dental implants: a study of drill durability. - Int J Oral Maxillofac Implants 2004;19:335-49.
- Chacon GE, Bower DL, Larsen PE, McGlumphy EA, Beck M. Heat production by 3 implant drill systems after repeated drilling and sterilization. J Oral Maxillofac Surg. 2006;64:265-9.
- Eriksson RA, Adell R. Temperatures during drilling for the placement of implants using the osseointegration technique. J Oral Maxillofac Surg. 1986;44:4-7.
- Barbosa, BA. Análise microscópica da necrose óssea provocada pelo aquecimento friccional durante a confecção de alvéolos cirúrgicos para implantes osseointegráveis. [Dissertação]. Bauru: Faculdade de Odontologia de Bauru, Universidade de São Paulo; 2009.
- Brånemark P-I. P-I Brånemark Philosophy. (acesso em 2009 jul de 2009). Disponível em <http://www.pibranemark.com/proimplante.asp>.
- Carvalho RS, Francischone Jr CE, Kobayashi FM, Scarafissi PFS, Costa APRM, Francischone CE. Novo implante P-I Brånemark PhilosophyTM e cirurgia guiada por computador: inovações tecnológicas inaugurando uma nova era na Implantologia. Maringá: Rev Dental Press Periodontia Implantol 2007;1(3):74-86.