

## **Classificação de Francischone para próteses sobre implantes**

Carlos Eduardo Francischone  
Renato Savi de Carvalho  
Carlos Eduardo Francischone Jr.

A observação e comprovação do fenômeno da osseointegração, por Brånemark, em meados da década de 1960, possibilitou que uma nova vertente reabilitadora fosse oferecida para pessoas que apresentavam perda de alguma parte do corpo. Defeitos congênitos, ressecção de tumores ou traumatismos podem levar a mutilações de difícil correção protética, e o advento da osseointegração proporcionou um sistema de ancoragem seguro e confiável para os mais diferentes tipos de próteses intra e extra orais.

Concomitantemente, na Odontologia, pacientes com ausência total de dentes no arco inferior, outrora relegados ao uso de uma prótese total muco-suportada (dentadura), puderam vislumbrar a possibilidade de receberem uma prótese fixa, apoiada e retida nas fixações de titânio instaladas no osso remanescente. Essa conduta terapêutica representou um inestimável avanço na reabilitação desses indivíduos, uma vez que puderam ter sua função mastigatória, principal objetivo num desdentado total, restabelecida de forma bastante satisfatória, contrapondo-se ao que acontece com as próteses convencionais muco-suportadas, as quais, via de regra, apresentam sérios problemas de retenção e estabilidade.

As próteses fixas com infraestrutura metálica associada a dentes de resina e gengiva, tipo primordial de reabilitação tiveram seu uso bastante difundido ainda no período pré-osseointegração configuram-se, até hoje, como uma das principais aplicações dos implantes osseointegrados. Entretanto, a consagração clínico-científica da osseointegração motivou, e tem motivado, os cirurgiões dentistas a extrapolarem sua aplicação, não restringindo-se apenas às reabilitações do tipo Protocolo. Desse modo, um número cada vez maior de reabilitações implanto-suportadas tem sido experimentado ao redor do mundo, buscando atender não só

pacientes que perderam todos os dentes, mas também aqueles com perdas parciais e unitárias, bem como os que perderam partes de tecido duro e mole incrementando, cada vez mais, a aplicação da osseointegração na rotina odontológica.

Diante disso, faz-se importante uma classificação dos tipos de próteses implanto-suportadas, até o momento disponíveis aos clínicos, e que podem ser oferecidas aos pacientes. Essa listagem, por ora proposta, certamente facilitará a compreensão e comunicação entre CDs e técnicos de laboratório quando da idealização, elaboração e confecção de uma prótese sobre implantes. Entendimento estendido também aos pacientes, que poderão antever, opinar e compreender benefícios e limitações do tipo de reabilitação que irão receber.

Sendo assim, foram classificados oito grupos, compreendendo desde próteses totais fixas ou removíveis até próteses parciais e unitárias. Adotamos a simbologia F<sub>1</sub> a F<sub>8</sub>, (F = Francischone), cabendo ainda subdivisões em cada um dos grupos, dada a possibilidade de existir alguma outra modalidade de prótese.

A classificação das próteses sobre implantes poderá ser aplicada independentemente das diferentes técnicas e materiais utilizados para a obtenção das infra-estruturas protéticas, bem como dos diversos materiais empregados na confecção das coroas (dentes pré-fabricados, porcelanas, cerômeros ou metais).

Poderá ser também adotada em quaisquer das técnicas cirúrgicas utilizadas para instalação de implantes, quer de ancoragem ou de reconstrução.

## Classificação de Francischone

- F<sub>1</sub>** – Prótese fixa com gengiva
- F<sub>2</sub>** – Prótese fixa com dentes alongados ( sem gengiva )
- F<sub>3</sub>** – Prótese fixa com epítese (gengiva destacável)
- F<sub>4</sub>** – Prótese fixa com coroas individualizadas
- F<sub>5</sub>** – Prótese removível
- F<sub>6</sub>** – Overdentures
- F<sub>7</sub>** – Prótese fixa com perfil de emergência subgengival
- F<sub>8</sub>** – Próteses Unitárias

## Grupos

A seguir, será apresentado cada grupo descrevendo, com detalhes, suas particularidades.

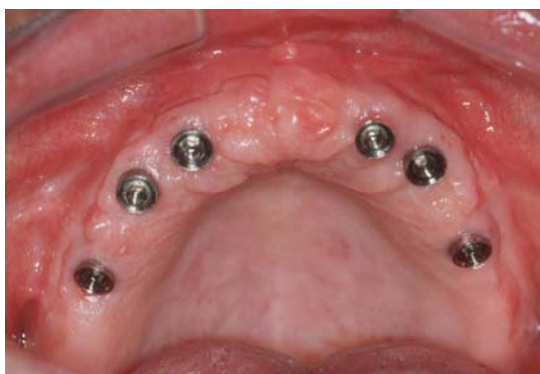### **F<sub>1</sub> - PRÓTESE FIXA COM GENGIVA**

Desenho primordial de prótese implanto-suportada, as próteses fixas com gengivas eram utilizadas ainda no período pré-osseointegração, edificadas sobre os implantes laminados, agulhados, justa-ósseos e parafusos bicorticais, sistemas de ancoragem que apresentaram, ao longo da história, com o advento da osseointegração e sua consagração, esse tipo de prótese ganhou maior credibilidade e aceitação, configurando-se como as primeiras aplicações dos implantes osseointegrados na odontologia. Essas próteses, compostas

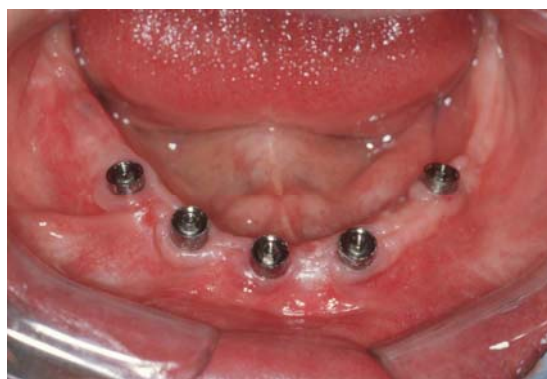basicamente de uma infra-estrutura metálica revestida por dentes de resina ou porcelana e apoiadas sobre 4 a 6 fixações, representaram um importante avanço na reabilitação de desdentados totais no arco superior ou inferior, uma vez que estes estavam, inevitavelmente, fadados ao uso de uma prótese total muco suportada (dentadura convencional). Este tipo de prótese traz ainda uma porção de gengiva artificial o que confere melhor estética bem como melhoria do aspecto fonético evitando problemas como escape de ar e saliva durante a fonação. Outro ponto relevante a ser observado está no apoio muscular e labial conferido por essa porção de gengiva aplicada, proporcionando melhor aspecto estético-facial ao paciente. Este tipo de prótese tem indicação privilegiada para reabilitação de maxilas em pacientes que apresentam linha de sorriso alta.

Em casos de reabilitação mandibular, devido à menor problemática com estética e fonética pode se optar por perfis mais distantes do rebordo, conduta que visa otimizar a higienização, minimizando o acúmulo de resíduos e facilitando sua remoção. Os procedimentos cirúrgicos e protéticos para reabilitação do conceito “All on Four” sempre recairão sobre esse grupo F<sub>1</sub>. Esse tipo de prótese fixa apresenta sobre contorno vestibular; portanto na instalação dos implantes, não há necessidade de posicioná-los coincidentes com a posição coroa-raíz. Os pilares de conexão deverão estar localizados supra gengivais e os mais indicados são os pré-fabricados (  **figuras 1 A a D**  ).

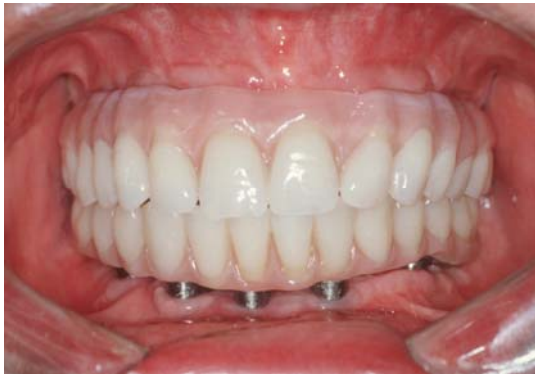### **F<sub>1</sub> - PRÓTESE FIXA COM GENGIVA)**



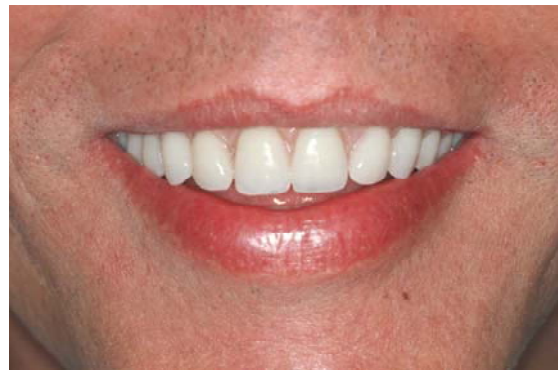**F1A**



**F1B**



**F1C**



**F1D**

**F1A** – Vista oclusal dos pilares de conexão instalados sobre implantes com finalidade de ancorar e reter a prótese fixa para reabilitação da maxila desdentada.

**F1B** – Vista oclusal dos pilares de conexão instalados sobre implantes com finalidade de ancorar e reter prótese fixa para reabilitação de mandíbula desdentada.

**F1C** – Próteses fixas híbridas instaladas sobre os pilares de conexão. Note o sobrecontorno da prótese da maxila, o que proporciona compensação protética da perda óssea maxilar..

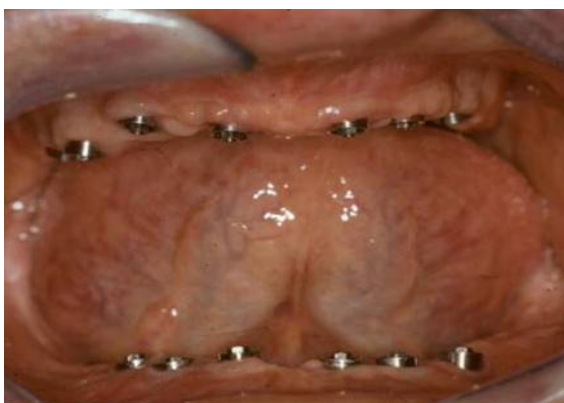**F1D** – Esse tipo de compensação protética proporcionou boa estética para o paciente que apresenta linha do sorriso alta e bom apoio músculo-labial.

## **F<sub>2</sub> – PRÓTESE FIXA COM DENTES ALONGADOS (SEM GENGIVA)**

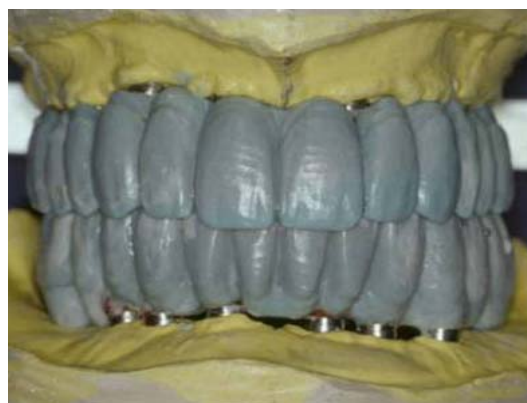Em casos de pacientes com linha do sorriso baixa ou ainda naqueles que apresentam pouca perda de rebordo alveolar pode-se optar pela supressão total da porção gengival rósea, compensando possíveis espaços vazios com o alongamento cervico-incisal dos dentes. Esta configuração protética deve ser aplicada especialmente a pacientes com pouca e nenhuma perda de suporte labial, uma vez que a ausência do tecido gengival artificial inviabiliza que a prótese reponha grandes perdas teciduais. Convém salientar que, essas próteses, sempre instaladas com sobre contorno vestibular, não implicam na necessidade

dos implantes serem instalados coincidentes com as posições coroas-raízes. Os pilares de conexão deverão estar localizados supra gengivais e os mais indicados são os pré-fabricados (**Figuras 2 A a D**).

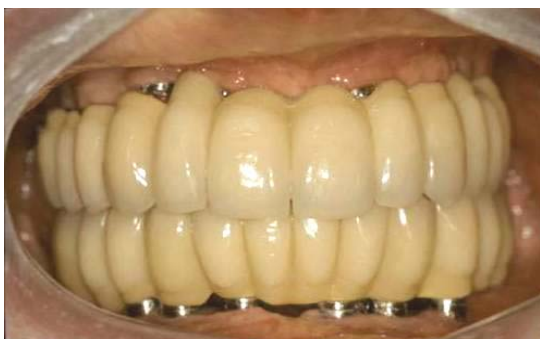## **F<sub>2</sub> – PRÓTESE FIXA COM DENTES ALONGADOS (SEM GENGIVA)**



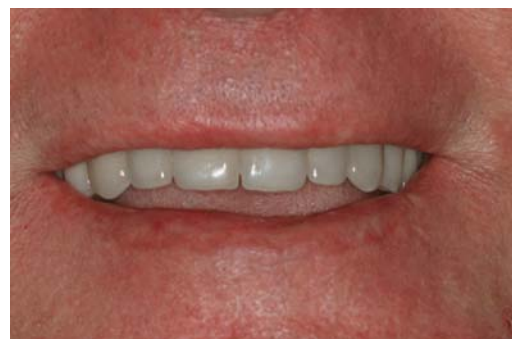**F2A**



**F2B**



**F2C**



**F2D**

**F2A** – Vista frontal da maxila e mandíbula totalmente desdentadas e que receberam implantes e pilares de conexão como forma de retenção para as duas próteses fixas a serem instaladas sobre elas.

**F2B** – Enceramento diagnóstico das próteses que tem por finalidade a verificação da posição de ROC, do tamanho dos dentes, apoio muscular e labial, fonética e espaço para higienização.

**F2C** – Próteses fixas instaladas sobre os pilares de conexão. Notar, na maxila, os dentes alongados e em sobrecontorno, eliminando-se a gengiva de resina. Este modelo de prótese está especialmente indicado quando o paciente não necessita de apoio muscular, e tem a linha do sorriso baixa. Ele facilita acesso para higienização.

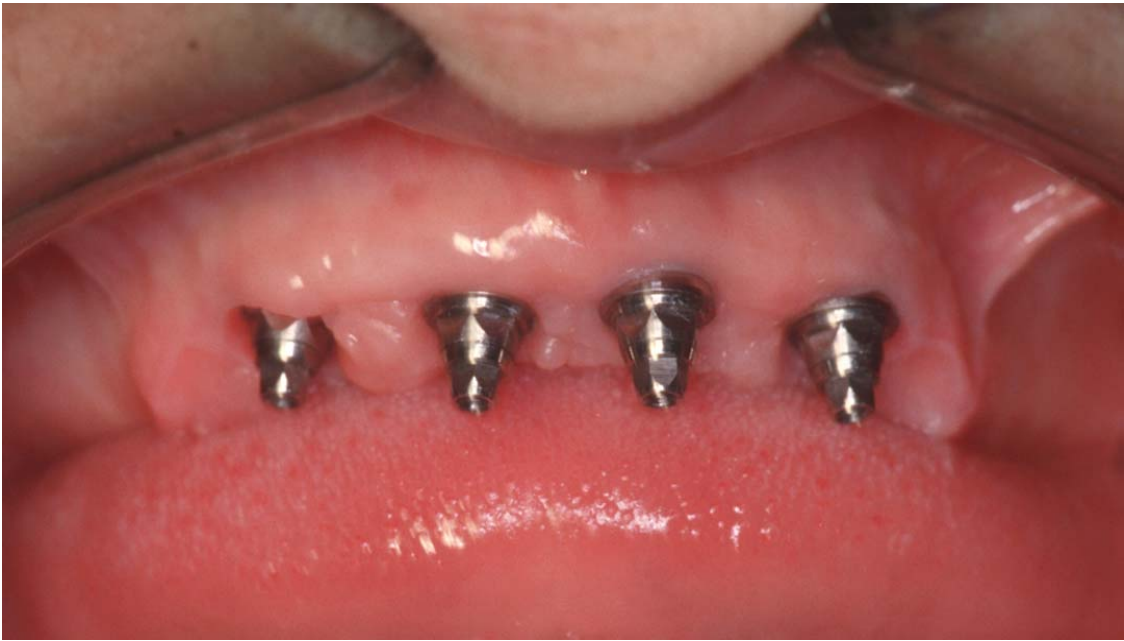**F2D** – Paciente sorrindo não mostra a gengiva e apresenta bom apoio músculo-labial com esse tipo de prótese para maxila.

### **F<sub>3</sub> – PRÓTESE FIXA COM EPÍTESE (GENGIVA DESTACÁVEL)**

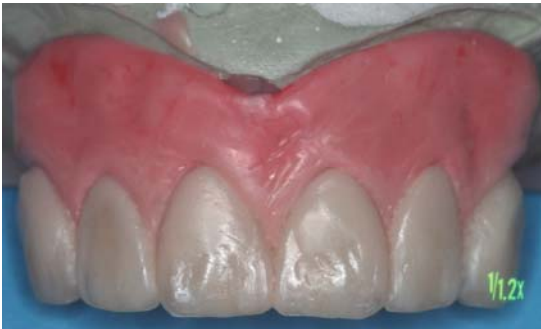Quando não é possível ou conveniente promover a compensação da perda de rebordo alveolar com inserção de gengiva artificial aderida à prótese ou ainda através do alongamento cervico-incisal dos dentes, pode-se lançar mão do incremento de uma porção de gengiva destacável. Denominada **epítese**, esta “porção” gengival presta importante auxílio estético-fonético, pois além de preencher espaços vazios que se traduzem em comprometimento estético facilitam a fonação do paciente evitando escapes de ar. É especialmente recomendada para grandes compensações de volume no sentido vestibular. Além disso, o fato dessa gengiva ser removível facilita em muito a higienização dos pilares de conexão e da própria prótese fixa.

Esse tipo de prótese tem sua principal indicação para pacientes que desejam uma reabilitação fixa, sendo ao mesmo tempo portadores de alguma limitação de ordem motora, os quais, via de regra, apresentam higienização deficiente em áreas basais da prótese. Desse modo, a presença de uma epítese (gengiva destacável) poderá se tornar uma forma de conveniência estético-biológica-fonética(**Figuras 3 A a E**).

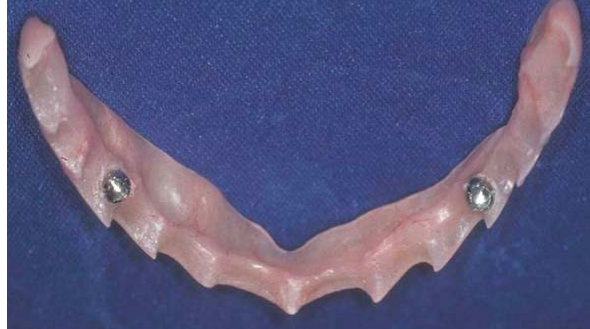### **F<sub>3</sub> – PRÓTESE FIXA COM EPÍTESE (GENGIVA DESTACÁVEL)**



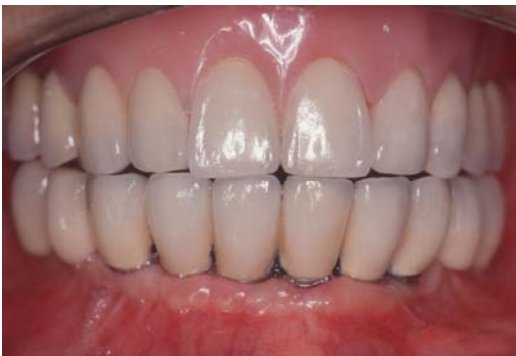F3A



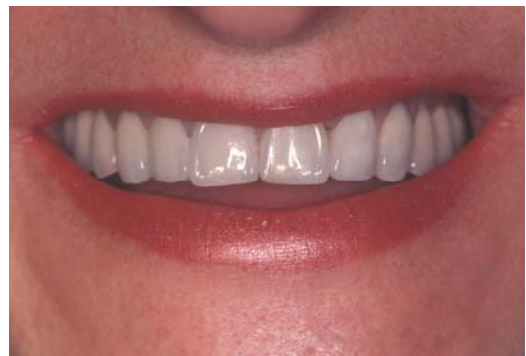F3B



F3C



F3D



F3E



**F3A** – Vista frontal da maxila totalmente desdentada e que recebeu 4 implantes e pilares de conexão como forma de retenção para prótese fixa.

**F3B** – Devido a necessidade de grande volume da prótese para compensação da atrofia óssea vestibular da maxila, optou-se por escolher a gengiva destacável (epítese) como pode ser vista fase de seu enceramento no modelo de trabalho.

**F3C** – Vista cervical de uma epítese de resina que corresponde à compensação protética da quantidade de perda óssea vestibular da maxila.

**F3D** – Prótese fixa já instalada, bem como a epítese gengival.

**F3E** – Sorriso do paciente mostrando bom apoio muscular, labial e estética. (Caso clínico gentilmente cedido pelo Dr. Ronaldo Brum)

A discussão e esclarecimento prévio da necessidade de compensação protética - quer seja através da epítese, gengiva fixa ou dentes alongados - deve ser algo rotineiro entre profissionais e pacientes. Cabe aos primeiros alertarem os segundos, de maneira franca e clara, sobre as vantagens e inconveniências de tal compensação. Criar ou fomentar nos pacientes uma expectativa de que este terá seus futuros dentes emergindo do sulco periimplantar como acontece com os dentes naturais em relação ao sulco gengival, é uma conduta bastante arriscada, pois a compensação poderá ser inevitável, trazendo insatisfação para os pacientes ao término dos trabalhos.

Buscando trazer dados objetivos e alertar os implantologistas quanto a frequência da necessidade de compensações protéticas, realizou-se na Clínica Francischone, na InterClínica – Bauru e nos cursos de pós-graduação da USC ( Universidade do Sagrado Coração de Bauru) um levantamento de pacientes que tiveram suas maxilas atroficas totalmente reabilitadas com implantes e próteses fixas, a fim de traduzir, em parâmetros percentuais, a incidência ou não de compensações protéticas. Foram classificadas em 3 grupos:

- 1)Reconstrução total com enxerto ósseo autógeno;
- 2)Implantes inclinados;
- 3) Fixações zigomáticas associadas a implantes instalados na pré-maxila.

### **Avaliação clínica dos tipos de próteses fixas utilizadas em maxilas atróficas**

Alternativa	Nº de pacientes	Próteses sem compensação	Próteses com compensação
Reconstrução com enxerto	40	5 (12,5%)	35 (87,5%)
Ancoragem			
• IPT Inclinados	52	7 (13,4%)	46 (86,6%)
• ancoragem zigomática	44	2 (5,0%)	42 (95%)
Total	136	14 (10,3%)	83 (89,7%)

Portanto, cabe ao profissional previamente esclarecer, mostrar e dar uma previsão do produto final (prótese) que o paciente provavelmente irá receber. Quando o paciente vai ao dentista para ser reabilitado com Osseointegração, a primeira questão que ele quer saber é qual tipo de prótese irá receber e como ele ficará sobre o ponto de vista estético e fonético. Alguns nem mencionam ganhos mecânicos e funcionais.

Os valores exibidos acima demonstram a alta incidência das compensações protético-gengivais, dados importantes e relevantes quando do planejamento prévio e esclarecimento, ao paciente, quanto ao tipo de prótese que este irá receber. Isto independe se adotou reconstrução total da maxila com enxerto ósseo autógeno ou técnicas de ancoragem (implantes inclinados e/ou fixações zigomáticas).

#### **F<sub>4</sub> – PRÓTESE FIXA COM COROAS INDIVIDUALIZADAS**

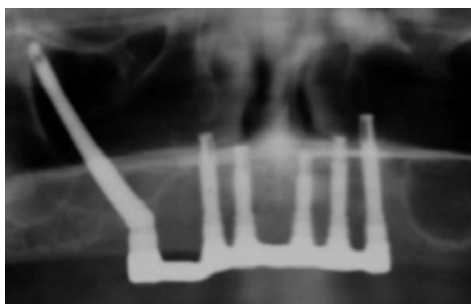
Dentre os principais desafios que cercam a construção de uma prótese extensa, figura o comprometimento de todo o trabalho quando há a necessidade de algum tipo de reparo na prótese. Em grande parte dos casos, este pequeno reparo poderá condenar toda a reconstrução ou, na melhor das hipóteses, seu material de revestimento estético.

A possibilidade de remoção do trabalho protético pelo simples desparafusamento de sua infra-estrutura, trouxe um aspecto interessante e favorável as reabilitações implanto-suportadas, conduta até então impossível nas próteses convencionais retidas a cimento. Ainda assim, não raramente, CDs e técnicos de laboratório se vêem obrigados a sacrificar toda a porção intacta do trabalho a fim de viabilizar a restauração da área comprometida. Essa situação é ainda mais comum em materiais de revestimento cerâmico que, pela sua friabilidade, apresentam riscos à fratura configurando-se num problema e técnica mais laboriosa pela necessidade de remoção do material antigo, reaplicação e queima de nova porcelana.

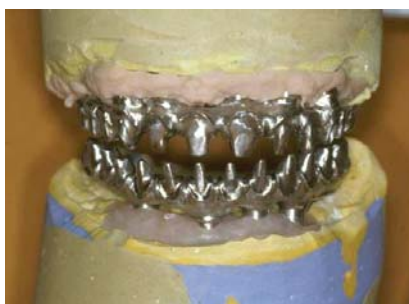Buscando contornar ou minimizar essa problemática, pode-se lançar mão de próteses extensas com coroas individualizadas retidas e apoiadas numa infra-estrutura comum. Deste modo é possível transformar, por exemplo, uma prótese total de peça única em elementos independentes com uma simples configuração da infra-estrutura de suporte para que esta provenha bases individualizadas – semelhante a preparos protéticos convencionais – para a sustentação das coroas. Esta conduta facilita, sobremaneira, a confecção de reparos caso estes sejam necessários, pois atuar-se-ia apenas na(s) coroa(s) danificada(s), substituindo-as por novas coroas. Estes poderão ser confeccionados com os diferentes tipos de coroas, tais como coroas de porcelana sem metal (Procera, Inceram, IPS Empress, Cerâmicas sobre refratários, etc), metalo-cerâmicas, metalo-plásticas ou coroas de resinas de laboratório. Essa substituição deve ser feita sem a remoção da prótese da boca do paciente e, após concluído o trabalho, o paciente fica mais satisfeito, pois tem uma nova coroa e não uma prótese com reparo de resina.

Outro fator que é protegido por esse sistema de prótese é que durante as fases de cocção para aplicação de cerâmica diretamente sobre a infra-estrutura metálica, esta sofre distorções e das adaptações verticais e horizontais quando assentadas sobre os pilares de conexão ou implantes. Além disso, a prótese fica constantemente tensionando parafusos, interface osseointegrada e a própria porcelana, o que pode trazer prejuízos para todo o sistema(Figuras 4 A a H).

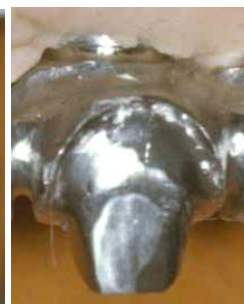#### F<sub>4</sub> – PRÓTESE FIXA COM COROAS INDIVIDUALIZADAS



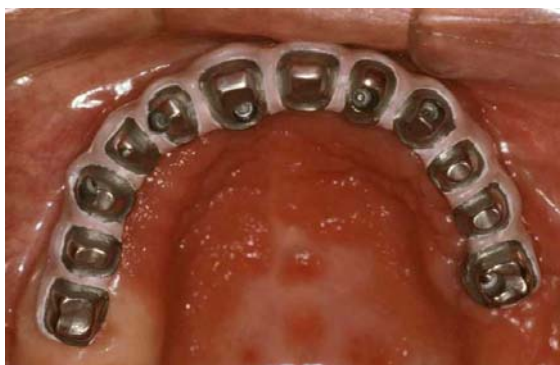F4A



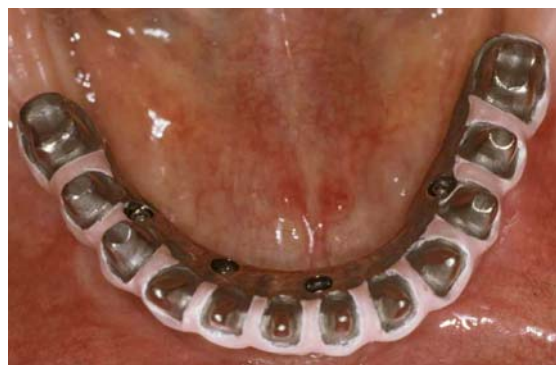F4B



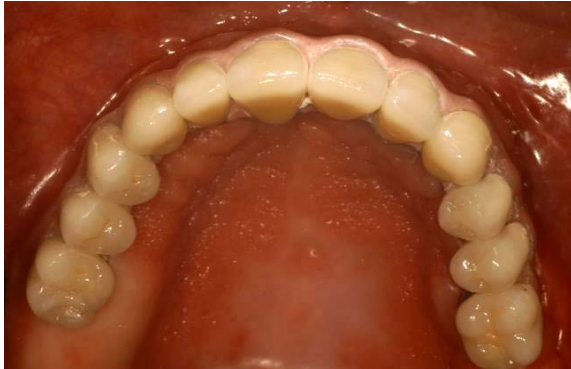F4C



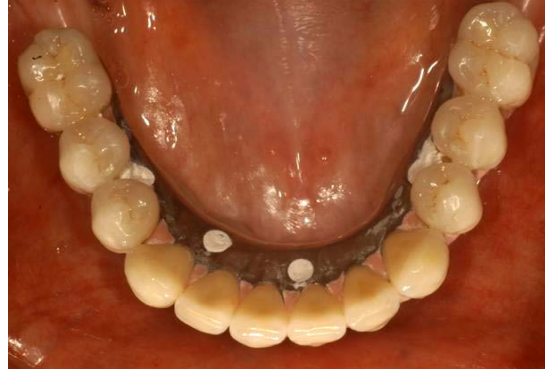F4d



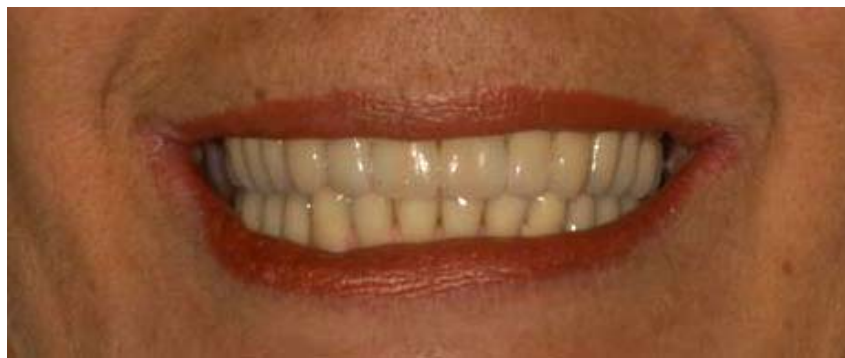F4E



F4F



F4G



F4H

**F4A** – Radiografia panorâmica mostrando implantes para ancoragem de prótese fixa e barra de contenção provisória.

**F4B** – Infra-estruturas metálicas especialmente construídas para receberem coroas unitárias, a serem cimentadas individualmente sobre elas.

**F4C** – Vista aumentada da infra-estrutura, exibindo seu preparo similar a um dente, com linha de terminação chanfrada.

**F4D e E** – Vistas oclusais das infra-estruturas de titânio, tipo “Procera Implant Bridge” já parafusadas sobre os pilares de conexão. A seguir receberão a cimentação individualizadas das coroas protéticas.

**F4 F e G** – Vistas oclusais das coroas de porcelana Procera AllCeram já cimentadas individualmente sobre as infra-estruturas protéticas.

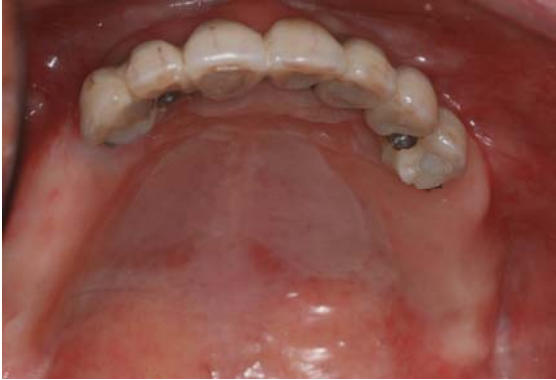**F4H** – Sorriso da paciente mostrando bom apoio muscular e labial, bem como estética adequada. (Caso clínico realizado no Curso de Mestrado em Implantologia da USC, conduzido pelos Drs: Hugo Nary Filho, Luís Guilherme Peredo-Paz e Maurício B. Rigolizzo).

## F<sub>5</sub> - PRÓTESE REMOVÍVEL

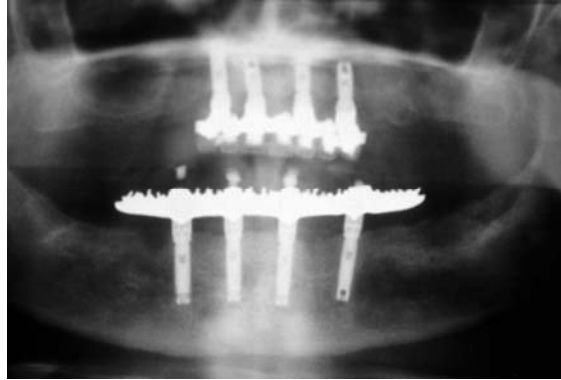
Apesar de pouco comum e pouco utilizadas pelos CDs que atuam na Osseointegração, é preciso também classificá-la com um dos tipos de próteses sobre implantes. Esta situação é bem diferente das próteses parciais removíveis sobre dentes naturais, cuja frequência de uso é muito grande em todo o mundo.

Basicamente, esse tipo protético apresenta prótese parcial fixa nos implantes instalados na pré-maxila, e uma prótese parcial removível implanto – mucosa – suportada para as regiões posteriores. Esta configuração obedece ao princípio de distribuição de cargas funcionais, e deve ser adotada quando não foi possível a instalação de implantes na região posterior do rebordo alveolar. A adoção de uma prótese fixa total implicaria em extensos prolongamentos distais “*cantilevers*” o que poderia causar sobrecarga ao sistema com comprometimento da estrutura protética e/ou da osseointegração. O sistema de retenção e estabilização pode variar desde grampos até encaixes de precisão ou semi-precisão dos mais variados tipos. Atualmente, com a melhor compreensão da Osseointegração, de planejamento e de técnicas cirúrgicas, esse modelo protético é cada vez menos utilizado. A tendência é instalar os implantes em posições estratégicas a fim de possibilitar a confecção de prótese fixa total.

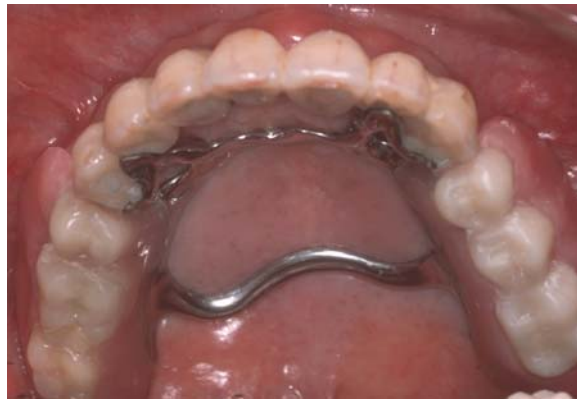## F<sub>5</sub> - PRÓTESE REMOVÍVEL



F5A



F5B



F5C

**F5A** – Vista oclusal mostrando prótese fixa já parafusada sobre os pilares de conexão; notar os encaixes que receberão a prótese parcial removível.

**F5B** – Radiografia panorâmica exibindo os implantes e a prótese fixa bem adaptada sobre os pilares de conexão.

**F5C** – Prótese parcial removível já instalada sobre a prótese fixa sobre implantes.

## **F<sub>6</sub>- OVERDENTURES**

Frequentemente, há situações nas quais o uso de uma prótese removível, tipo overdenture, está melhor indicado que o de uma prótese fixa. Nesses casos a osseointegração também pode exercer importante papel auxiliador, viabilizando que dentaduras totais (overdentures) possam adquirir características otimizadas de retenção e estabilidade.

Obedecendo aos princípios biomecânicos das próteses totais convencionais muco-suportadas pode-se confeccionar reabilitações totais que contam com o auxílio de implantes como sistema retentor. Sendo assim, o paciente portará uma dentadura que guarda todas as características deste tipo de prótese com o incremento de 2 ou mais implantes como artifícios de retenção. Na maioria das vezes, a prótese continua com suporte mucoso adotando agora retenção nos implantes. Daí chamá-las de muco - suportadas e implanto-retidas.

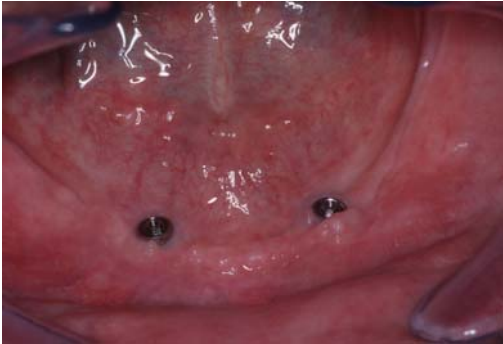### **As principais indicações deste tipo de prótese são:**

- Em pacientes com limitações de ordem motora e, portanto, higiene deficiente
- Fornecer apoio muscular e labial em casos de grande perda tecidual por traumas ou reabsorções fisiológicas.
- Grandes desproporções nas relações maxilo-mandibulares
- Para fechamento de comunicação buco - nasal / buco – sinusal após traumas, ressecção de tumores ou em pacientes com fissura palatal congênita.

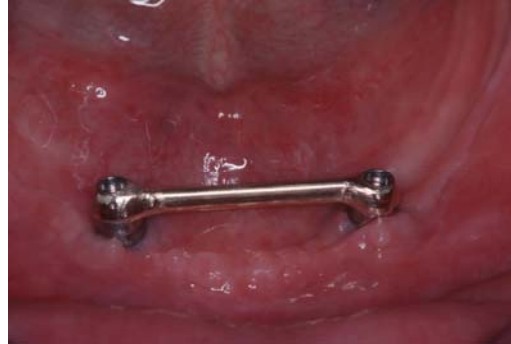Baseando-se em três diferentes sistemas retentores – por barra/clipes; “abutment ball”, ou magnetos este tipo de prótese, de confecção simples e baixo custo, tem sido, ao longo dos anos, bastante difundida e utilizada.



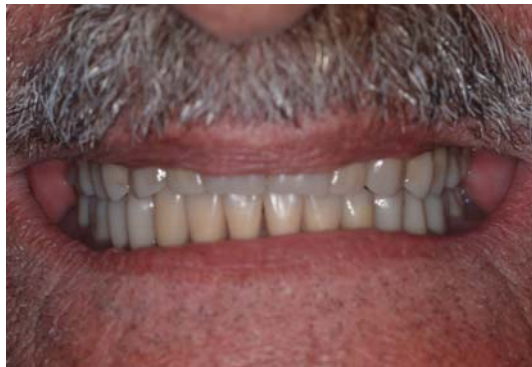## F<sub>6</sub>- OVERDENTURES



F6A



F6B



F6C

**F6A** – Mandíbula total desdentada que recebeu dois implantes para ser reabilitada com overdenture.

**F6B** – Barra metálica unindo, rigidamente, os dois pilares de conexão.

**F6C** – Overdenture já instalada, mostrando boa estética e apoio muscular e labial adequados.

## F<sub>7</sub> - PRÓTESE FIXA COM PERFIL DE EMERGÊNCIA SUBGENGIVAL

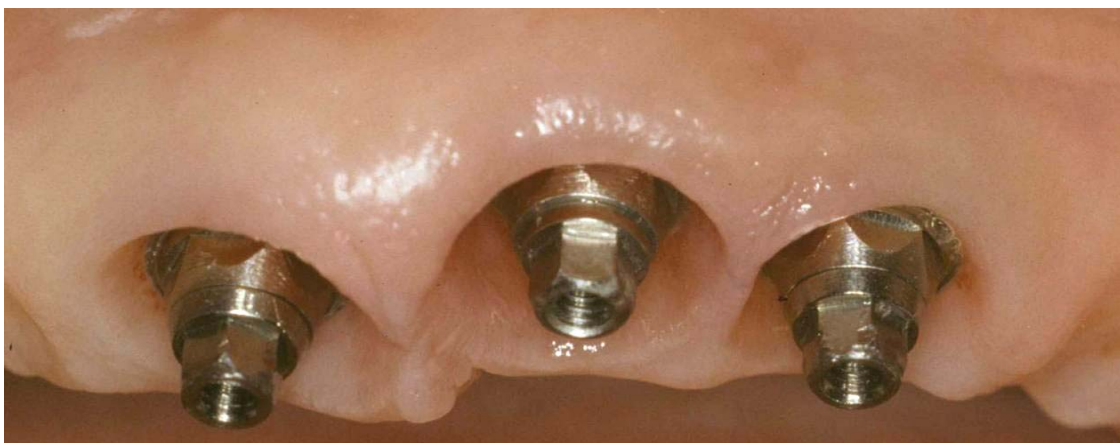
A busca por reabilitações protéticas mais estéticas está diretamente ligada ao perfil de emergência das coroas. Trabalhos em prótese fixa convencional dento-suportadas, via de regra apresentam problemas na área de transição

gingiva-pôntico, uma vez que a ausência de um elemento retentor obriga que as próteses sejam confeccionadas com sobrecontorno vestibular, a fim de simular a existência de um arco côncavo gengival e, por conseqüência, otimizar seu aspecto de emergência.

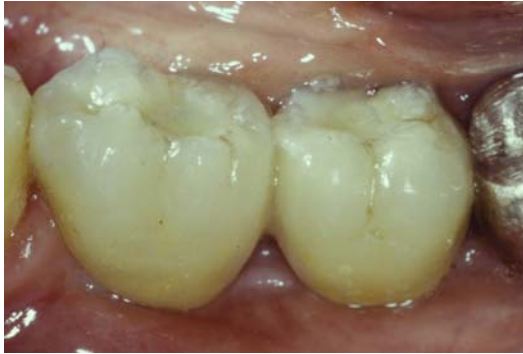Nas próteses implanto-suportadas essa emergência é, por si só, facilitada pois a inserção de uma raiz artificial (implante) no espaço protético fornece um alicerce para a emergência da coroa protética. Após manobras de condicionamento do tecido gengival pode-se reconduzi-lo à sua configuração original com devolução das papilas e novo arco côncavo regular.

A opção por uma prótese fixa e não por elementos isolados é guiada pelo número de implantes instalados que muitas vezes não coincide com o numero de coroas a serem repostas, ou ainda pela dimensão das fixações, quando implantes curtos podem trabalhar ligados entre si ou a outros mais longos, favorecendo o aspecto biomecânico da reconstrução. Para se conseguir próteses fixas parciais ou totais com perfil de emergência subgengival é necessário que a área óssea onde os implantes serão instalados não tenha tido perda de altura alveolar após exodontia ou se esta ocorreu que tenha sido muito pequena. É o tipo de prótese ideal, porém é a de menor porcentagem que nos temos realizado e encontrado.

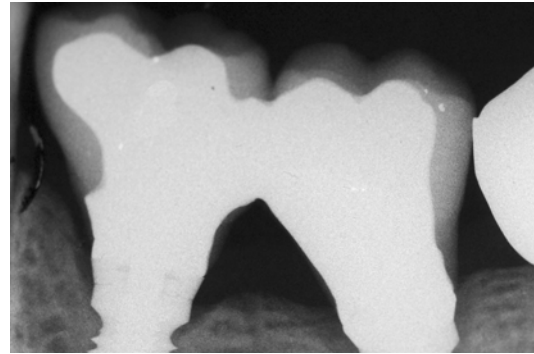
#### **F<sub>7</sub> - PRÓTESE FIXA COM PERFIL DE EMERGÊNCIA SUBGENGIVAL**



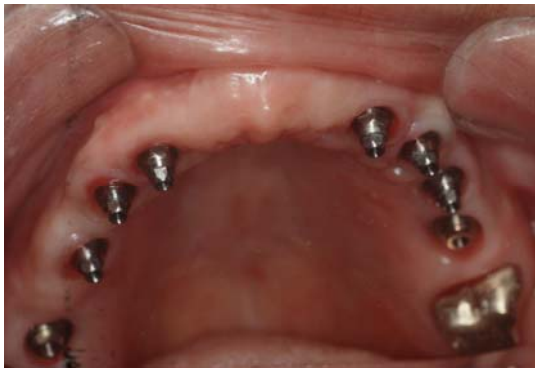F7A



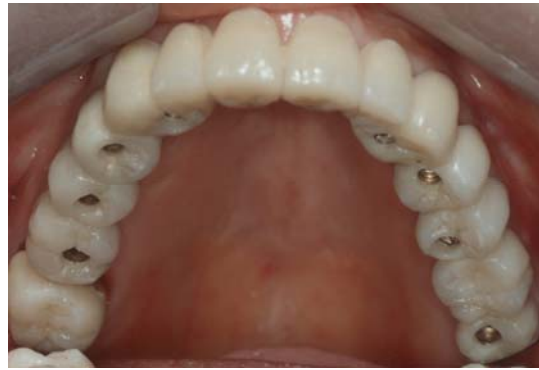F7B



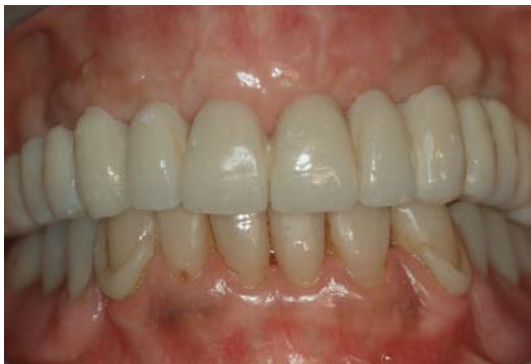F7C



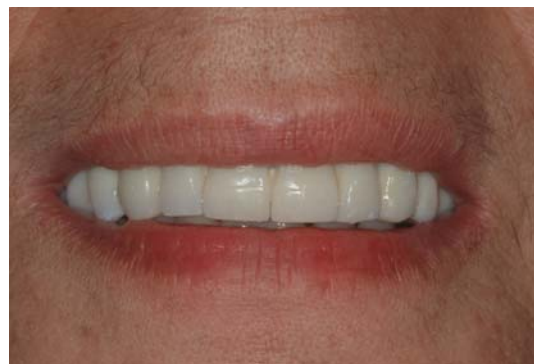F7D



F7E



F7F



F7G

**F7A** – Pilares estéticos que receberão prótese fixa subgingival, com perfil de emergência estético ideal, proporcionado pelo prévio direcionamento da gengiva para estética através das restaurações de transição (provisórias).

**F7B** – Prótese fixa de dois elementos, sobre dois implantes, repondo os dentes 36 e 37.

**F7C** – Radiografia interproximal, mostrando a correta adaptação da prótese sobre os pilares de conexão e destes sobre os implantes.

**F7D** – Pilares estéticos que receberão prótese fixa subgingival, com perfil de emergência estético ideal.

**F7E** – Vista oclusal da prótese fixa já instalada, exibindo correto posicionamento dos implantes através da emergência das perfurações para o seu parafusamento sobre os pilares de conexão.

**F7F** – Vista frontal da prótese fixa com perfil de emergência subgingival

**F7G** – Aspectos satisfatórios da estética e do apoio muscular e labial.

## **F<sub>8</sub> - PRÓTESES UNITÁRIAS SOBRE IMPLANTES**

Reabilitações unitárias figuram entre as últimas aplicações dos implantes osseointegrados, uma vez que as opções protéticas para esse tipo de perda dentária atendiam, satisfatoriamente, a maioria dos casos. Ainda assim, a possibilidade de se evitar a descorticalização dos dentes vizinhos a fim de transformá-los em pilares para próteses fixas motivou clínicos e pesquisadores a criarem e adequarem pilares e componentes protéticos para aplicação também em casos de perdas unitárias. Desde então, implantes unitários têm se consagrado como manobra conservadora e conquistado, cada vez mais, a preferência de CDs e pacientes.

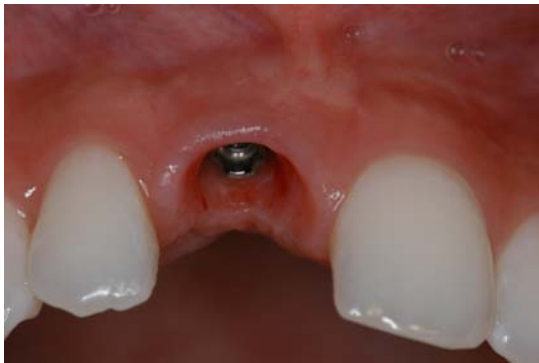Outro aspecto importante reside na possibilidade de se individualizar os dentes da prótese, o que no passado era impossível pois, a necessidade de se ter elementos suspensos (pônticos) implicava em conexão obrigatória entre as coroas protéticas (pônticos e retentores). Essa conexão trazia enormes inconvenientes quando da necessidade de se promover reparos em algum dos elementos da prótese. Por exemplo uma incidência de cárie em um dos pilares, fratura radicular ou da porcelana de revestimento condenava todo o trabalho que, precisava ser removido às expensas de corte e destruição das estruturas retentoras.

Real ganho estético também foi conseguido com o uso da Osseointegração nas reabilitações unitárias já que, a presença de um elemento suspenso (pôntico) obrigava que os trabalhos fossem confeccionados em sobreposição (com sobre

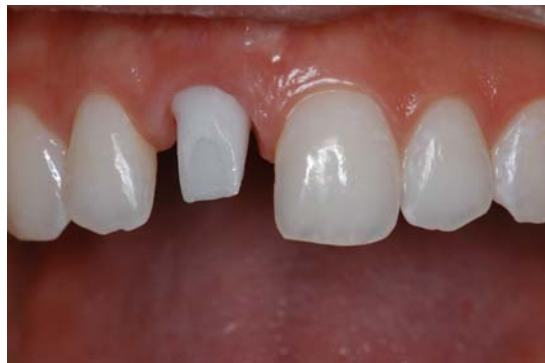contorno vestibular), buscando dar a impressão de um arco côncavo regular ao rebordo, que pela perda do dente cicatriza em forma plana, perdendo sua configuração original. Não obstante, a região onde ocorre a perda da raiz natural, via de regra, sofre contínua reabsorção ao longo dos anos, o que também pode denotar em comprometimento da estética rósea, especialmente em pacientes que apresentam linha do sorriso alta. Nesses casos a instalação de implantes em períodos precoces ou não muito tardios pós-extração poderá garantir a manutenção do volume ósseo, evitando assim a reabsorção e afundamento da tábua vestibular.

Procedimentos de higiene também foram facilitados já que em coroas individualizadas o paciente encontra maior facilidade para uso do fio e escovas interdentais.

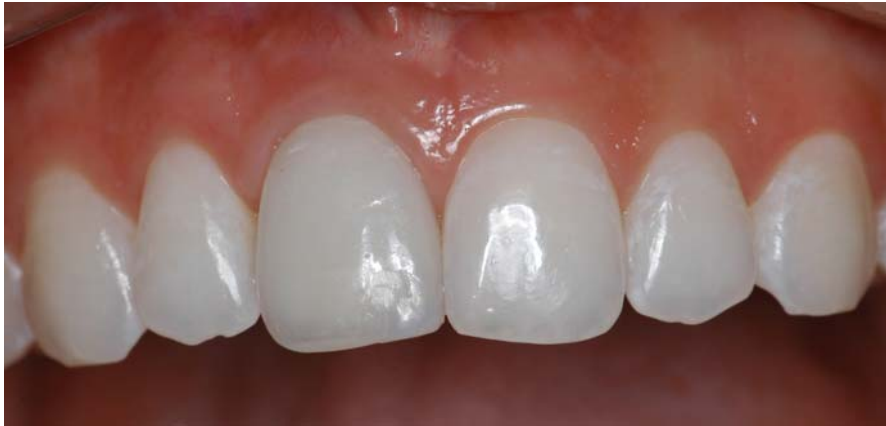#### **F<sub>8</sub> - PRÓTESES UNITÁRIAS SOBRE IMPLANTES**



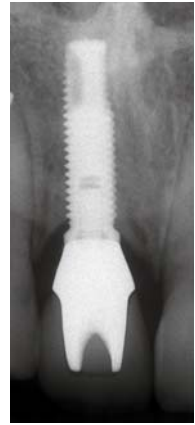
F8A



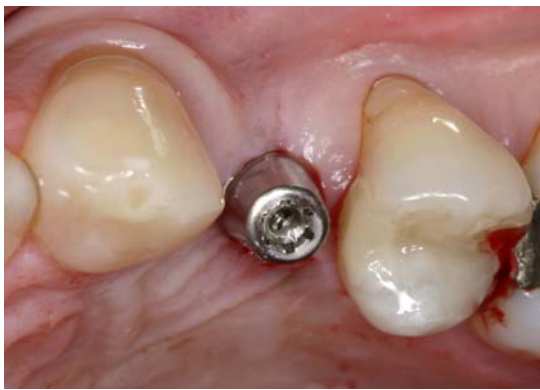F8B



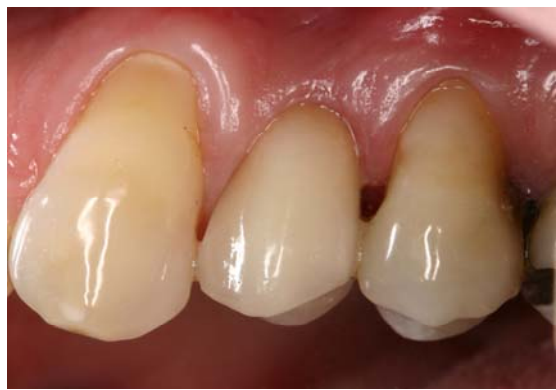F8C



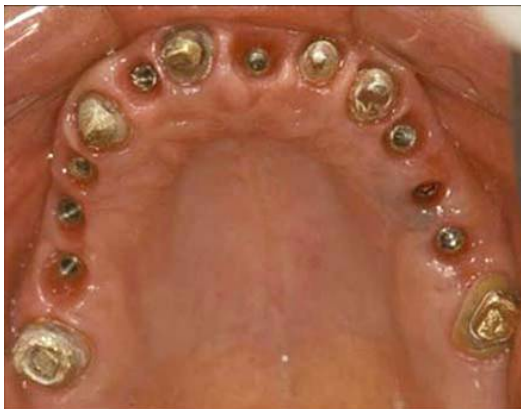F8D



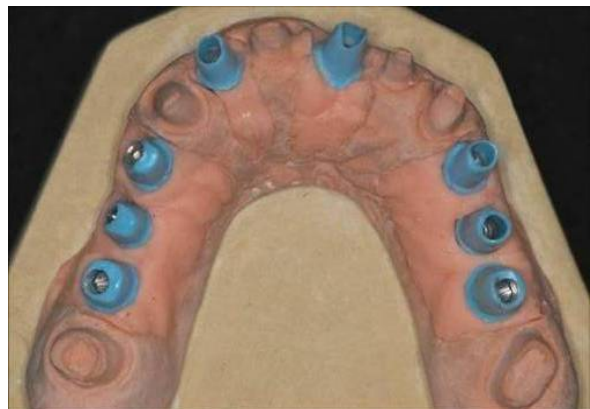F8E



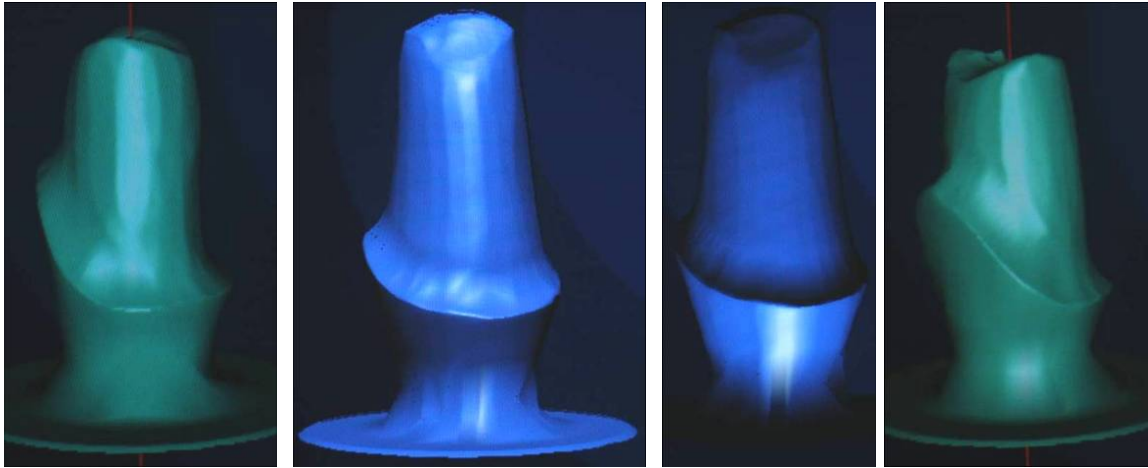
F8F



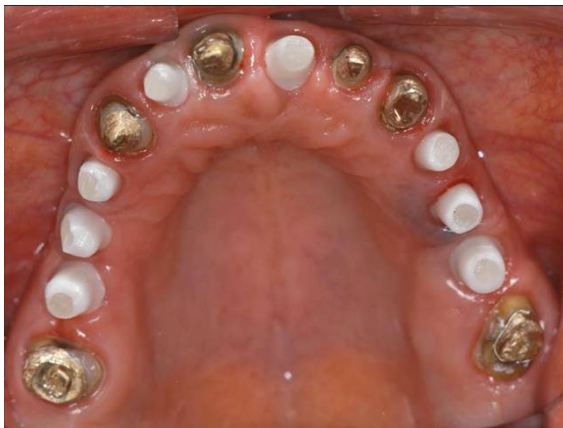F8G



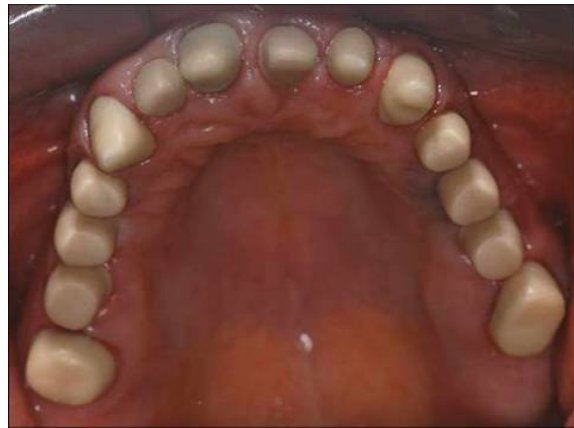F8H



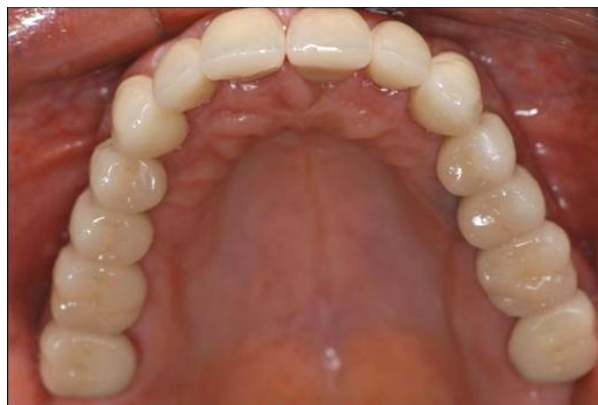F8I



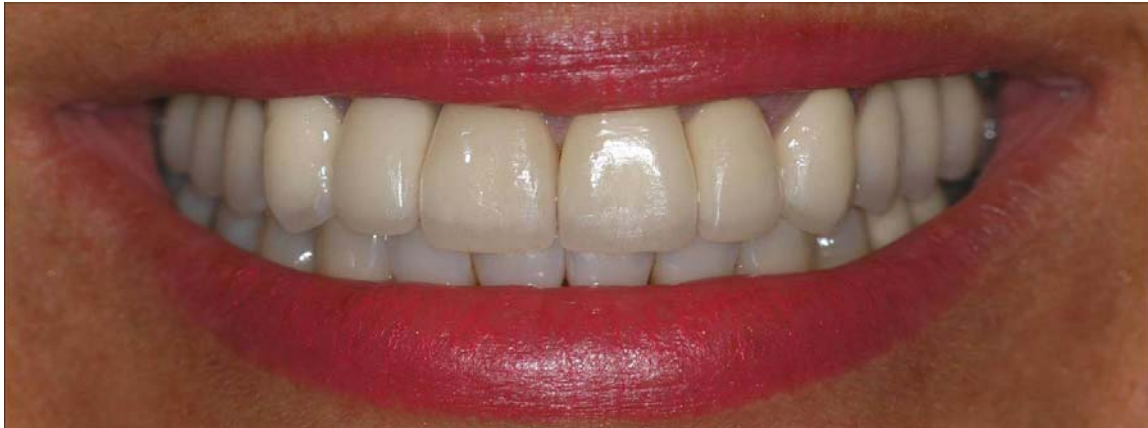F8J



F8K



F8L



F8M

**F8A** – Vista vestibular do contorno gengival e papila já direcionados para estética através de prótese de transição (provisória).

**F8B** – Pilar estético personalizado, em zircônia, posicionado sobre o implante.

**F8C** – Coroa Procera AllCeram cimentada sobre pilar protético. Notar excelência do contorno gengival, papila, perfil de emergência da prótese, bem como transição harmoniosa da estética branca (coroa) e estética rósea (gengiva).

**F8D** – Radiografia periapical evidenciando osseointegração do implante e a correta adaptação da coroa sobre o pilar e deste sobre o implante.

**F8E** – Implante de corpo único (NobelDirect) instalado na região do dente 24 e que recebeu função imediata.

**F8F** – Coroa AllCeram já cimentada, mostrando o excelente contorno gengival (caso clínico gentilmente cedido pelos Drs: Renato Savi de Carvalho e Carlos Eduardo Francischone Jr.)

**F8G** – Vista oclusal da maxila apresentando alguns dentes preparados para receberem coroas e implantes que receberão pilares protéticos e coroas unitárias.

**F8H** – Fase de laboratório, mostrando o enceramento dos pilares protéticos personalizados para serem escaneados.

**F8I** – Imagens tridimensionais de alguns dos pilares protéticos, logo após escaneamento. Observar diferentes formas, contornos e volumes, que variam em função do dente que o implante está substituindo.

**F8J** – Vista oclusal dos pilares de zircônia personalizados e instalados sobre os respectivos implantes. Os contornos gengivais e as formas individualizadas dos



pilares protéticos que determinam a excelência do perfil de emergência para uma prótese estética ideal.

**F8K** – Infra-estruturas de alumina sendo provadas e adaptadas sobre dentes e pilares – implantes.

**F8L** – Coroas totais sem metal cimentadas individualmente sobre dentes e pilares – implantes.

**F8M** – Aspectos finais satisfatórios das coroas protéticas e do sorriso da paciente.

## CONCLUSÕES

Analisando, criteriosamente, os oito tipos de próteses, sejam elas fixas, parciais ou totais, removíveis ou unitárias, pode-se afirmar que:

- 1) As concepções protéticas F<sub>7</sub> e F<sub>8</sub> necessitam obrigatoriamente que os implantes sejam instalados em posição ideal (dentária); pois busca-se com essas próteses obter perfil de emergência subgingival. São as próteses consideradas ideais sob o ponto de vista estético.
- 2) As concepções protéticas F<sub>1</sub>, F<sub>2</sub>, F<sub>3</sub>, F<sub>4</sub>, F<sub>5</sub> e F<sub>6</sub> não necessitam que os implantes sejam instalados em posição ideal (dentária), pois tipicamente são próteses de compensação de algum grau de atrofia e portanto apresentam-se com sobre-contorno vestibular. Este fato independe de utilizar prótese fixa total ou parcial, removível ou overdenture.
- 3) O esclarecimento e o entendimento do paciente previamente à instalação dos implantes, dos tipos e possibilidades protéticas inerentes ao caso em particular, é a chave do sucesso do procedimento reabilitador com Osseointegração.
- 4) A classificação de diferentes tipos de prótese foi criada com o intuito de melhorar a comunicação entre profissionais da área e também facilitar o entendimento e aceitação por parte do paciente a ser reabilitado através da Osseointegração.

## **BIBLIOGRAFIA CONSULTADA**

- 1) Branemark PI; Zarb GA; Abreksson T. Tissue-integrated prostheses: Osseointegration in clinical dentistry. Chicago, Quintessence, 1985.
- 2) Branemark PI et al. The Osseointegration Book. Berlin, Quintessence, 2006.
- 3) Francischone CE et al. Osseointegração e o Tratamento Multidisciplinar. São Paulo, Quintessence Ed. 2006.
- 4) Francischone CE et al. Osseointegração and the multidisciplinary treatment. São Paulo, Quintessence Ed. 2007.
- 5) Francischone CE. Classificação de Francischone para próteses sobre implantes – Nota Prévia – Implant News, v.2; n.5; set-out, 2005.
- 6) Neves JB. Estética em Implantologia. São Paulo, Quintessence Ed., 2006.
- 7) Misch, CE. Implantes dentários contemporâneos. São Paulo, Ed. Santos, 2000.
- 8) Rufenacht, CR. Principles of esthetics integration. Berlin: Quintessence, 2000.